Revista Colombiana de Nefrología
Vol. 11, Núm. 2 (2024) - Publicación continua
http://doi.org/10.22265/acnef.11.2.743

Caso clínico

Nefropatía membranosa con patrón "Lupus-like" en paciente con VIH y enfermedad de Castleman

Carolina Forero-Carreño[1,2,3], Kateir Contreras Villamizar[2,4,5], Diana Carolina Vargas Ángel[2,5], Samuel Morales[6], Iván Salcedo[7] y María Camila Echeverría[7]

[1]Posgrado en Nefrología, Pontificia Universidad Javeriana, Bogotá D.C., Colombia
[2]Unidad de Nefrología, Departamento de Medicina Interna, Hospital Universitario San Ignacio, Bogotá D. C., Colombia
[3]Universidad del Rosario, Bogotá D. C., Colombia
[4]Universidad Nacional de Colombia, Bogotá D. C., Colombia
[5]Facultad de Medicina, Pontificia Universidad Javeriana, Bogotá D. C., Colombia. Ignacio, Bogotá D.C, Colombia
[6]Servicio de Patología, Hospital Universitario San Ignacio, Bogotá D.C, Colombia
[7]Departamento de Medicina Interna, Facultad de Medicina, Pontificia Universidad Javeriana, Bogotá D. C., Colombia

Cómo citar: Forero-Carreño C, Contreras Villamizar K, Vargas Ángel DC, Morales S, Salcedo I, Echeverría MC. Nefropatía membranosa con patrón "Lupus-like" en paciente con VIH y enfermedad de Castleman. Rev. Colomb. Nefrol. 2024; **11**(2), **e743**. https://doi.org/10.22265/acnef.11.2.743

Recibido: 30/Jun/2023
Aceptado: 17/May/2024
Publicado: 30/Jul/2024

Resumen

Introducción: el síndrome nefrótico en pacientes con infección por VIH tiene múltiples etiologías, abarcando entidades como nefropatía asociada a VIH, patologías medidas por complejos inmunes, y toxicidad por medicamentos, entre otras. La biopsia renal es clave para poder diferenciar entre las diversas etiologías del compromiso renal.

Objetivo: el objetivo del presente caso es describir una causa inusual de síndrome nefrótico en pacientes con VIH y la utilidad de la biopsia renal para su adecuado diagnóstico y tratamiento.

Presentación del caso: paciente masculino de 32 años de edad, con infección por VIH en tratamiento con tenofovir, emtricitabina y efavirenz, y sarcoma de Kaposi. Con cuadro de síndrome edematoso y síndrome adenomegálico con posterior confirmación de enfermedad de Castleman multicéntrica. No presentaba estigmas de autoinmunidad y los paraclínicos mostraron creatinina 3,04 mg/dl (basal 0,88 mg/dl), uroanálisis con hematuria microscópica y proteinuria, sin cilindros, ecografía con riñones de tamaño normal, y proteinuria en 24 horas de 16,5 gramos e hipoalbuminemia que confirman síndrome nefrótico. Se ampliaron estudios con complemento normal,

Correspondencia: Carolina Forero-Carreño, Departamento de Medicina Interna, Facultad de Medicina, Pontificia Universidad Javeriana, Bogotá D. C., Colombia. Correo-e: carolina_foreroc@javeriana.edu.co

 E-ISSN: 2500-5006/L-ISSN: 2389-7708

electroforesis de proteínas con hipergammaglobulinemia policlonal y perfil autoinmune con anticuerpos antinucleares (ANAS) positivos 1/80 patrón citoplasmático y proteinasa 3 positivo por Elisa. Se realizó biopsia renal con reporte de patrón de glomerulonefritis membranosa, con expresión de todos los inmunoreactantes o "Full House" en la inmunofluorescencia Se hizo diagnóstico de nefropatía membranosa con patrón "lupus-like" de posible origen secundario inmunomediado por enfermedad hematológica asociada a infección por retrovirus VIH. Se indicó manejo con restricción hidrosalina, anticoagulación profiláctica, losartán y estatina como antiproteinúricos, sin cambios en la terapia antirretroviral.

Discusión y conclusión: se presenta una rara asociación entre VIH y enfermedad de Castleman con manifestación de glomerulopatía membranosa y patrón "lupus - like" como epifenómeno inmunológico, resaltando la importancia de evaluar diagnósticos diferenciales en pacientes con VIH que debuten con síndrome nefrótico.

Palabras clave: VIH, síndrome nefrótico, nefropatía membranosa, enfermedad de Castleman.

Membranous nephropathy with lupus-like pattern in a patient with HIV and multicentric Castleman disease

Abstract

Introduction: Post-surgical rhabdomyolysis is frequently a multifactorial pathology, influenced by predisposing elements directly related to the patient, the surgical process, and drugs. A rare case of multifactorial postsurgical RML is presented in an elderly male patient, considered as risk factors, who required RRT and therefore, it increased hospitalization´s days.

Purpose: Post-surgical rhabdomyolysis is frequently a multifactorial pathology, influenced by predisposing elements directly related to the patient, the surgical process, and drugs. A rare case of multifactorial postsurgical RML is presented in an elderly male patient, considered as risk factors, who required RRT and therefore, it increased hospitalization´s days.

Case presentation: Masculine of 32 years with prior history of HIV infection undergoing treatment with tenofovir, emtricitabine and efavirenz, along with Kaposi's sarcoma with skin involvement who presents at the emergency department with oedematous syndrome and neck lymph node enlargement. Multicentric Castleman disease was diagnosed upon clinical, biochemical, and histopathological findings. The patient did not present with stigmata of autoimmune disease and had a presenting serum creatinine of 3.04 mg/dl (baseline serum creatinine of 0.88 mg/dl). Other laboratory investigations included an urinalysis with microscopic haematuria and proteinuria, a renal and urinary tract ultrasound without gross alterations and a 24-hour urine recollection with 16.5 grams of proteinuria. He also had hypoalbuminemia (1.6 g/dl). Altogether, criteria for nephrotic syndrome were fulfilled. We also found normal serum complement, serum protein electrophoresis with polyclonal hypergammaglobulinemia and an autoimmune panel with low positive (1 in 80 dilutions) antinuclear antibodies with cytoplasmatic pattern along with proteinase-3 positive antibodies. Myeloperoxidase antibodies were negative. Upon these results we obtained a kidney biopsy compatible with membranous glomerulonephritis, with immunofluorescence compatible with a full-house pattern. A diagnosis of membranous nephropathy with lupus-like pattern Post-surgical rhabdomyolysis is frequently a multifactorial pathology, influenced by predisposing elements directly related to the patient, the surgical process, and drugs. A rare case of multifactorial postsurgical RML is presented in an elderly male patient, considered as risk factors, who required RRT and therefore, it increased hospitalization´s days.

Discussion and conclusion: Post-surgical rhabdomyolysis is frequently a multifactorial pathology, influenced by predisposing elements directly related to the patient, the surgical process, and drugs. A rare case of multifactorial postsurgical RML is presented in an elderly male patient, considered as risk factors, who required RRT and therefore, it increased hospitalization´s days.

Keywords: HIV, nephrotic syndrome, membranous nephropathy, Castleman's disease.

Introducción

El síndrome nefrótico en pacientes con infección por VIH tiene múltiples etiologías, abarcando entidades como nefropatía asociada a VIH, patologías medidas por complejos inmunes, y toxicidad por medicamentos, entre otras.

El objetivo del presente caso es describir una causa inusual de síndrome nefrótico en pacientes con VIH y la utilidad de la biopsia renal para su adecuado diagnóstico y tratamiento.

Presentación del caso

Paciente masculino de 32 años con infección por VIH en estadio de síndrome de inmunodeficiencia humana (SIDA), con perfil inmunovirológico con recuento de CD4+ en 115 y carga viral indetectable, manejo con tenofovir fumarato, emtricitabina y efavirenz, quien consultó al servicio de urgencias por cuadro clínico de cinco días de astenia, adinamia y deterioro de la clase funcional I a III/IV con palpitaciones en la actividad física, asociado a episodios eméticos de contenido alimentario y episodio de pérdida del tono postural con alteración del nivel de conciencia y relajación de esfínteres, además, refirió la aparición de adenomegalias múltiples y lesiones tipo placa violáceas elevadas. La revisión por sistemas fue negativa para estigmas de autoinmunidad y a su ingreso se documentó anemia severa, con hemoglobina en 5,8 g/dl en pruebas cruzadas con incompatibilidad con tres unidades de glóbulos rojos, por lo que se ampliaron los estudios, diagnosticando anemia hemolítica inmune. Por hallazgos de síndrome adenomegálico generalizado y compromiso en piel, se realizaron biopsias de ganglio y médula ósea, las cuales fueron compatibles con enfermedad de Castleman. En estudios de extensión, se documentó complemento normal, electroforesis de proteínas con hipergammaglobulinemia policlonal, hipoalbuminemia, perfil autoinmune con anticuerpos antinucleares positivo 1/80 patrón citoplasmático, anticuerpos contra proteinasa 3 positivo por Elisa y anticuerpos contra mieloperoxidasa (MPO) negativos.

Posteriormente, se documenta elevación de creatinina sérica hasta 3,04 mg/dl (creatinina basal de 0,88 mg/dl), junto con edema de miembros inferiores, proteinuria significativa en

 E-ISSN: 2500-5006/L-ISSN: 2389-7708

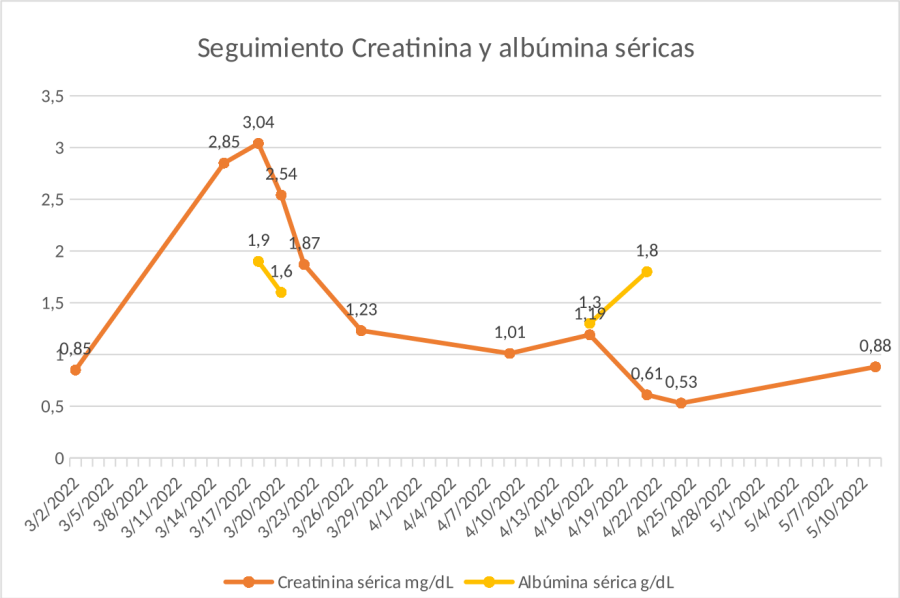

Figura 1. Seguimiento de la creatinina y albúmina séricas durante la hospitalización del paciente y respuesta según el tratamiento farmacológico indicado

Nota: en la figura 1 se muestran las tendencias de creatinina sérica y albúmina durante la hospitalización índice del paciente. La administración de corticoide comenzó el 17/03/22 y la administración de rituximab fue el 26/04/22. SCR: creatinina sérica.
Fuente: elaboración propia con base en historia clínica.

uroanálisis y se confirma síndrome nefrótico con proteinuria de 24 horas en 16,51 gramos e hipoalbuminemia (1,6 g/dl) (figura 1). El paciente también contaba con colesterol total de 156,1 mg/dl, triglicéridos séricos de 627,7 mg/dl, colesterol HDL de 7 mg/dl y colesterol LDL en 61 mg/dl. Dados los múltiples diagnósticos diferenciales, fue llevado a biopsia renal, la cual reportó glomeruloesclerosis global y segmentaria con glomerulomegalia, presencia de cráteres en la tinción de plata y engrosamiento de la membrana basal glomerular a nivel del túbulo intersticial con vacuolización tubular y proteínas de reabsorción. En la inmunohistoquímica fue positivo para IgG, IgM, C3 y C1q en la membrana basal, así como cadenas Kappa y Lambda granulares en membrana basal (figura 2). Dada la ausencia de depósitos organizados o material consistente con amiloide, no se realizó tinción de rojo Congo. Por lo anterior, se consideró glomerulonefritis mediada por complejos inmunes de tipo membranoso con inmunoreactividad para complemento que sugería origen secundario y se instauró tratamiento con restricción salina, diurético y antiproteinúrico, con lo cual, los edemas cedieron y los parámetros de función renal mejoraron. En cuanto al manejo específico de la enfermedad de Castleman, se inició manejo con rituximab de 375 mg/m^2 de superficie corporal en cuatro dosis (fecha de inicio: 26/04/23) y prednisolona a 1 mg/kg/día con posterior descenso gradual (fecha de inicio: 17/03/23). Al tener en cuenta que la presentación inicial de la enfermedad fue con anemia he-

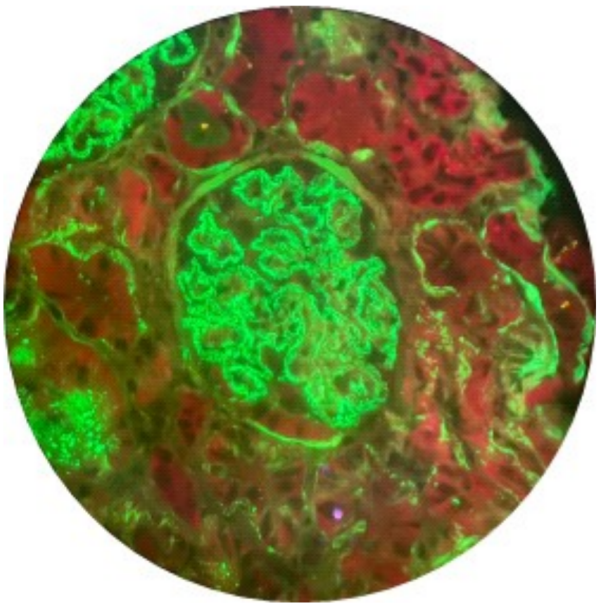

Figura 2. Imagen de inmunofluorescencia directa para IgG de biopsia renal: depósito granular de IgG en la membrana basal glomerular

Fuente: elaboración propia con base en historia clínica.

molítica, el corticoide se inició de manera más temprana en la enfermedad. No se inició manejo concurrente con doxorrubicina por la presencia de complicaciones infecciosas concurrentes durante su estancia hospitalaria, sin embargo, este fue iniciado posterior a la hospitalización por parte del servicio de Oncología Clínica.

Discusión

Se estima que, a nivel mundial, 36,9 millones de personas viven con VIH, lo cual asociado a compromiso renal que representa un reto para los sistemas de salud del mundo [1]. Esto considerando que el compromiso renal es cada vez más frecuente en esta población y que se asocia a un peor pronóstico y mortalidad [1, 2], sin embargo, tanto su presentación como manejo ha tenido un gran impacto con el advenimiento de la era de los antirretrovirales [1, 2]. Un paciente con VIH tiene de 2 a 20 veces más riesgo que una persona sin infección por retrovirus de presentar enfermedad renal crónica (ERC) [1], y depende de factores tradicionales como hipertensión, diabetes, infección por virus de la hepatitis C o B y tuberculosis, así como de la capacidad replicativa del virus, conteo de CD4, lipodistrofia y tratamiento con terapia antirretroviral (TARV) [1, 2].

Se deben tener algunas consideraciones especiales para su diagnóstico, debido a que las fórmulas de cálculo de tasa de filtración glomerular (TFG) no están validadas en esta población y dependen del estado nutricional y peso magro [1]; además de que algunos fármacos de uso frecuente en VIH, como dolutegravir, rilpivirine, trimetoprim, cobicistat y ritonavir, pueden afectar la secreción tubular de creatinina [1–3].

La enfermedad renal en pacientes con VIH comprende la enfermedad renal aguda, ERC, la enfermedad renal asociada al VIH y relacionada con el tratamiento [2]. Esta última también tiene un rango amplio de presentación clínica, incluyendo la nefritis tubulointersticial, la tubulopatía proximal (específicamente asociada al uso de tenofovir disoproxilo) y la nefropatía obstructiva por cristales (asociada principalmente a los inhibidores de proteasa) [2]. En el año 2018, la iniciativa "Enfermedad renal: mejorando desenlaces globales" (*KDIGO*, por sus siglas en inglés) clasificó las glomerulopatías de acuerdo con el compartimento renal comprometido [2]. Entre ellas, las más relevantes son la enfermedad renal asociada a VIH con compromiso glomerular (ya sea por podocitopatía, glomeruloesclerosis focal o segmentaria —también llamada *HIVAN*—); la enfermedad renal mediada por inmunocomplejos asociada a VIH que incluye la nefropatía IgA, la nefritis lupus-like, la nefropatía membranosa y la nefritis membranoproliferativa; la nefritis tubulointersticial y la enfermedad renal de etiología vascular (como la microangiopatía trombótica o la enfermedad renal aterosclerótica). También es importante incluir el compromiso en esta población por enfermedad renal diabética y las lesiones relacionadas con la edad [2]. En cuanto a la lesión renal aguda, esta se presenta en su mayoría relacionada a infecciones, incluidas las infecciones definitorias de SIDA [2].

La nefropatía asociada a VIH o *HIVAN* fue la primera enfermedad renal descrita en esta población, ahora menos frecuente con la introducción del tratamiento antirretroviral, y puede encontrarse en diagnóstico de *novo*, en estado tardío o en pacientes no adherentes al tratamiento [2]. Clásicamente se manifiesta con rápida progresión a enfermedad renal crónica en personas con ascendencia afroamericana con mutación APOL1 y con histopatología característica de glomeruloesclerosis focal y segmentaria colapsante [1, 2]; mientras que IgM, C3 y C1q generalmente se detectan en los segmentos colapsados y las áreas mesangiales [1]. Su fisiopatología incluye un virus replicativo con afección tubular y de células epiteliales glomerulares [2], donde el tratamiento va enfocado al control inmunovirológico con antirretroviral, inhibidores de enzima convertidora de angiotensina o antagonistas del receptor de aldosterona y corticoides [1, 2], previa verificación del riesgo de reactivación de infecciones, así como progresión de neoplasia como sarcoma de Kaposi [1].

Otras manifestaciones de enfermedad renal asociada al VIH son mediadas por inmunocomplejos *HIVICK* y, menos común, microangiopatía trombótica [2]. El diagnóstico de la enfermedad renal por complejos inmunes clínicamente es muy variable y depende de la ubicación y la extensión de los depósitos glomerulares, además que es plausible solo cuando se han excluido otras causas secundarias [1].

El compromiso por nefropatía membranosa es relativamente raro [4, 5],especialmente en asociación con infección por VIH, al tomar en cuenta que debe excluirse su etiología primaria (6), por ser esta etiología más frecuente. La biopsia renal se caracteriza por el engrosamiento de la membrana basal glomerular en la microscopia de luz y los depósitos subepiteliales de complejos inmunes como IgG y C3 [6].

En cuanto a la enfermedad de Castleman, se conoce como un desorden linfoproliferativo con tres variantes histológicas predominantes, entre ellas: hialino vascular, de células plasmáticas y plasmablástico; y dos tipos clínicos: sea localizado/unicéntrico o difuso y multicéntrico, relacionado o no al HHV 8 (*Human herpesvirus*-8) [7, 8] y a la sobreproducción de interleuquina-6 (IL-6) [4]. Las manifestaciones clínicas son heterogéneas, dadas por linfadenopatía, esplenomegalia y compromiso sistémico con ascitis, edema, fiebre, pérdida de peso no intencional, además de varios tipos de compromiso renal. Sobre este tema, El Karoui *et al.* [7] realizaron un trabajo con descripción histopatológica de biopsias renales en 19 pacientes, con un 89 % de predominio de compromiso multicéntrico, allí se describieron dos patrones principales: el primero con compromiso de pequeño vaso (60 %), asociado a ensanchamiento endotelial y dobles contornos en la membrana basal glomerular y mesangiolisis, trombosis arteriolar y glomerular, y el segundo relacionado con amiloidosis en un 20 % [7, 8]. También se han reportado casos con glomerulonefritis membranoproliferativa [8] y hay algunos reportes de casos con adecuada respuesta a tratamiento empírico con tocilizumab [9].

En la serie de El Karoui *et al.* [7], como en el caso presentado, cuatro pacientes (21 %) tuvieron asociación con infección por VIH con estado inmunovirológico variable. El conteo de CD4 se reportó entre 64 y 760 cel/mm^3, carga viral negativa y asociado más frecuentemente a patrón plasmablástico. Clínicamente presentaron anasarca, proteinuria severa (rango variable entre 1,5-14 g/24 horas) y en los estudios con biopsia renal se encontraron depósitos amiloides, cambios mínimos o cambios por glomerulonefritis focal y segmentaria.

En este caso, dado el grupo etario del paciente y los hallazgos de electroforesis de proteínas policlonal, se excluyó el diagnóstico de gammapatía monoclonal, igualmente se descartaron infecciones concomitantes, como hepatitis B o C y sífilis. El paciente venía

recibiendo TDF/FTC/EFV, de los cuales solo el tenofovir se asocia a tubulopatía proximal, que no explica el compromiso glomerular con síndrome nefrótico de la proteinuria. El patrón "full house" orienta principalmente a dos hipótesis, entre ellas, nefritis lúpica o glomerulonefritis infecciosa, sin embargo, no hay signos de autoinmunidad, tenía complemento normal, ANAS en títulos bajos, de patrón citoplasmático con PR3 positivo (se han descrito casos de anticuerpos contra proteinasa 3 positivos y clínicamente irrelevantes en el contexto de infección por VIH) [10], pero con anti-DNA negativo.

Como parte del abordaje se descartaron causas medicamentosas, junto con *HIVAN* e *HIVICK*. No se consideró que la enfermedad correspondiera a una consecuencia directa de la infección por VIH, dado que el compromiso renal manifestado como nefropatía membranosa es inusual en este contexto clínico particular y, en este paciente, el patrón histopatológico no era concordante con lo observado en otros casos [6]. Tampoco tenía un foco infeccioso adicional, por lo que, teniendo en cuenta que el síndrome glomerular se presentó concomitantemente con la enfermedad de Castleman, se consideró como primera posibilidad nefropatía membranosa con patrón lupus-like como epifenómeno inmunológico de VIH, asociado a enfermedad de Castleman.

Conclusiones

En la actualidad existen múltiples causas de afección renal asociada a VIH, ya sean causadas directamente por la infección, asociadas al manejo antirretroviral o a infecciones oportunistas.

El compromiso renal en pacientes con VIH tiene un diagnóstico diferencial amplio, la realización de un abordaje diagnóstico exhaustivo, que incluya el estudio histopatológico completo, es fundamental para el diagnóstico oportuno.

Contribución de los autores

Carolina Forero- Carreño: conceptualización, investigación, recursos, escritura (borrador original); Kateir Contreras-Villamizar: conceptualización, investigación, recursos, escritura (revisión del borrador y revisión/corrección); Diana Carolina Vargas-Ángel: conceptualización, investigación, recursos, escritura (borrador original); Samuel Morales: análisis formal, investigación, recursos, supervisión, validación, escritura (revisión del borrador y revisión/corrección); Iván Salcedo: análisis formal, investigación, recursos, supervisión, validación, escritura (revisión del borrador y revisión/corrección); María Camila Echeverría: conceptualización, investigación, recursos, escritura (borrador original), escritura (revisión del borrador y revisión/corrección).

Consideraciones éticas

Este artículo corresponde a un caso clínico, donde el paciente firmó el consentimiento informado para su publicación y el manuscrito fue avalado por el comité de ética e investigación del Hospital Universitario San Ignacio y la Pontificia Universidad Javeriana N. FM-CIE-1026-23. El caso no contiene información personal ni datos en las imágenes que permitan identificar al paciente.

Declaración de fuentes de financiación

Los autores declaran que el artículo se realizó y publicó exclusivamente con recursos propios.

Conflicto de interés

Los autores declaran no tener conflictos de interés en la realización y publicación de este caso.

Referencias

[1] Alfano G, Cappelli G, Fontana F, Di Lullo L, Di Iorio B, Bellasi A, *et al.* Kidney disease in HIV infection. J Clin Med. 2019;8(8):1254 https://doi.org/10.3390/jcm8081254 ↑Ver página 5, 6, 7

[2] Wyatt CM. Kidney disease and HIV infection. Top Antivir Med. 2017 febr. 1;25(1):13-6. https://www.ncbi.nlm.nih.gov/pmc/articles/PMC5677039/ ↑Ver página 5, 6, 7

[3] Muñoz-Velandia O, García-Peña A, Garzón-Herazo J, Contreras-Villamizar K, Rodríguez-Sánchez M, Garcia-Consuegra E, *et al.* Glomerular diseases related to HIV in Colombian population: Better outcomes with highly active antiretroviral therapy? J Infect Dev Ctries. 2020 sept. 30;14(9):1027-32. https://doi.org/10.3855/jidc.12030 ↑Ver página 6

[4] Yoosefinejad AK, Karjalian F, Momennasab M, Jahromi SE. Reliability and validity of the Persian version of 5-D itching scale among patients with chronic kidney disease. BMC Nephrol. 2021 dic. 1;22(1):16. https://doi.org/10.1186/s12882-020-02220-x ↑Ver página 7

[5] Charu V, Andeen N, Walavalkar V, Lapasia J, Kim JY, Lin A, *et al.* Membranous nephropathy in patients with HIV: A report of 11 cases. BMC Nephrol. 2020 sept. 18;21(1):401. https://doi.org/10.1186/s12882-020-02042-x ↑Ver página 7

[6] Rawala MS, Wright J, King J, Howell D, Martin S. Membranous nephropathy in a patient with human immunodeficiency virus shortly after initiation of HAART with Atripla. Cureus. 2019 en. 21;11(1):e3932. https://doi.org/10.7759/cureus.3932 ↑Ver página 7, 8

[7] El Karoui K, Vuiblet V, Dion D, Izzedine H, Guitard J, Frimat L, *et al.* Renal involvement in Castleman disease. Nephrol Dial Transplant. 2011 febr.;26(2):599-609. https://doi.org/10.1093/ndt/gfq427 ↑Ver página 7

[8] Brito Nunes M, Rotman S, Duss FR, Halfon M. HHV-8-negative multicentric Castleman disease presenting as a crescentic immune complexes membranoproliferative glomerulonephritis Rare disease. BMJ Case Rep. 2020;13(1):e231844. https://doi.org/10.1136/bcr-2019-231844 ↑Ver página 7

[9] Nishimoto N, Honda O, Sumikawa H, Johkoh T, Aozasa K, Kanakura Y, *et al.* A long-term (5-year) sustained efficacy of Tocilizumab for multicentric Castleman's disease and the effect on pulmonary complications. Blood. 2007 nov. 16;110(11):646. https://doi.org/10.1182/blood.V110.11.646.646 ↑Ver página 7

[10] Romano C, Sellitto A, Restivo L, Adinolfi LE. Clinically-irrelevant positivity for serum proteinase 3-ANCA in HIV disease. Int J Immunopathol Pharmacol. 2013;26(4):957-9. https://doi.org/10.1177/039463201302600414 ↑Ver página 8